

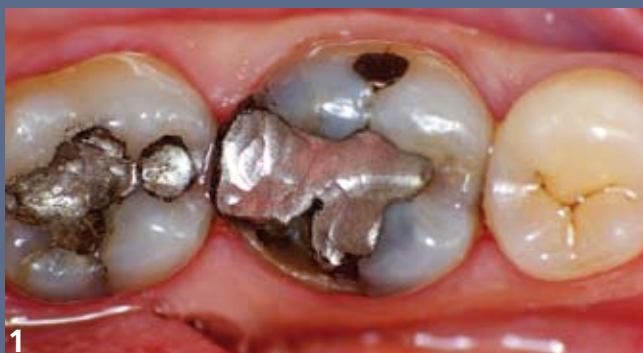le point sur...

# Le collage pas à pas

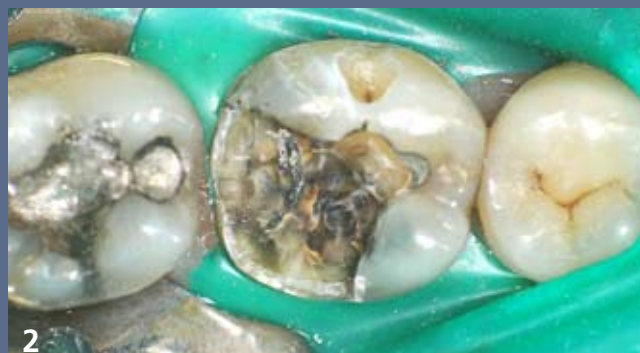Parmi les nombreux cas réalisés par les praticiens de l'équipe, nous avons choisi de vous proposer celui-ci, archétypal des indications cliniques de ces colles. C'est aussi l'occasion de vous présenter en exclusivité le SmartCem™ 2 de Dentsply, récemment introduit sur le marché.

## Assemblage d'un inlay en céramique à l'aide d'une colle auto-adhésive

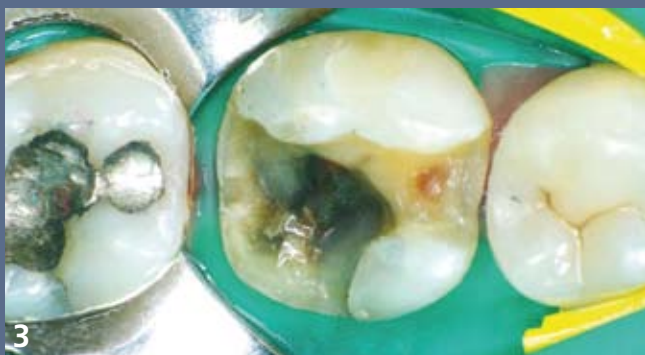Thac BUI QUOC 22 avenue du Bel Air 75012 Paris



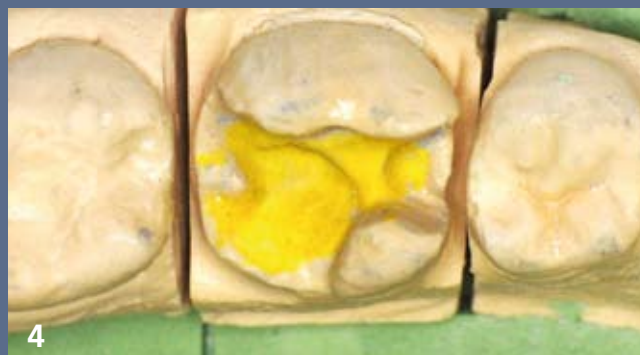1 Situation initiale : fracture de la cuspidé disto-linguale de cette molaire mandibulaire porteuse d'une volumineuse restauration à l'amalgame.



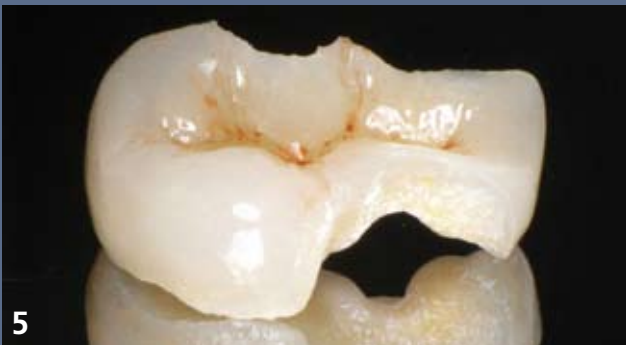2 Dépose des restaurations et résection des parois affaiblies.



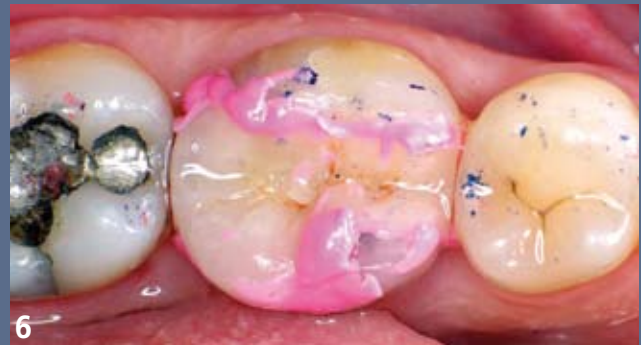3 Aménagement de la cavité incorporant le traitement de la lésion proximale révélée par l'examen radiographique. La cavité vestibulaire est obturée en technique directe.



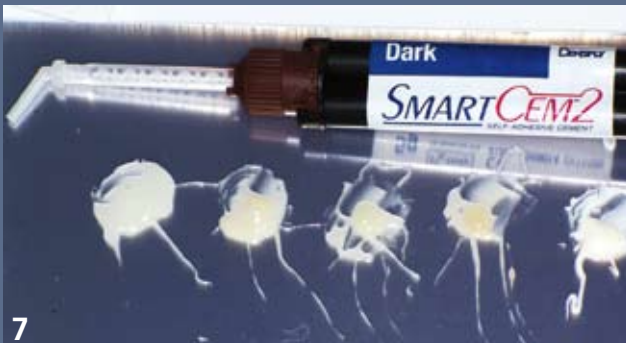4 Modèle de travail issu d'une empreinte aux silicones par addition, préparé pour l'élaboration de l'inlay en céramique.



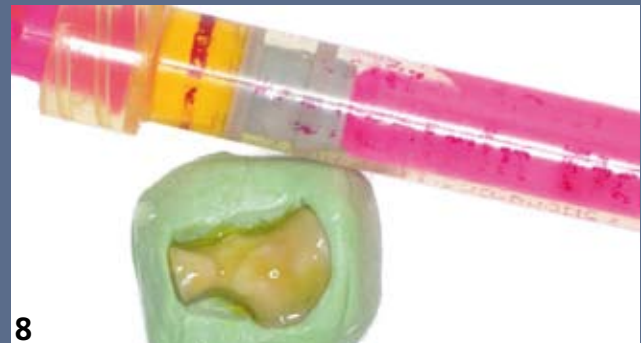5 Inlay en céramique réalisé par le laboratoire Art-Email à Chatenay-Malabry (céramique Noritake EX3).



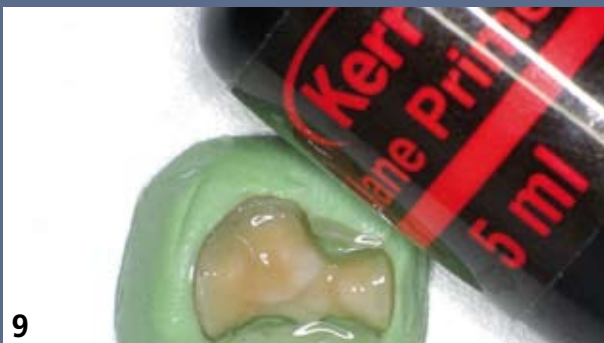6 Essayage clinique de la restauration. L'utilisation d'un silicone de basse viscosité permet de vérifier la bonne adaptation de l'intrados prothétique à la préparation.



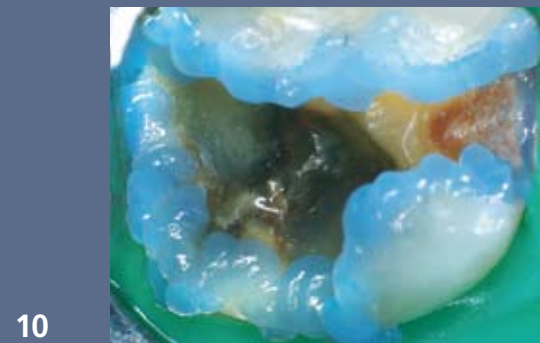
7 Cinq teintes disponibles pour le SmartCem™ 2 de Dentsply mais pas de pâte d'essayage. En pratique, peu de soucis, les assemblages les plus exigeants esthétiquement n'étant pas dans le domaine d'application de cette famille de colles.



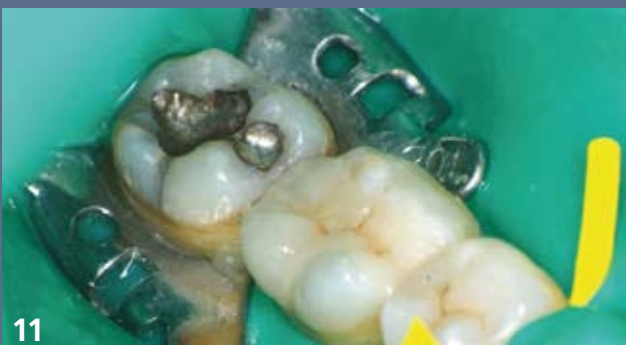8 Mordançage à l'acide fluorhydrique de l'intrados de l'inlay. Le coffrage de la pièce prothétique dans un bloc de silicone haute viscosité facilite les manipulations et protège l'extrados des effets du mordançage.



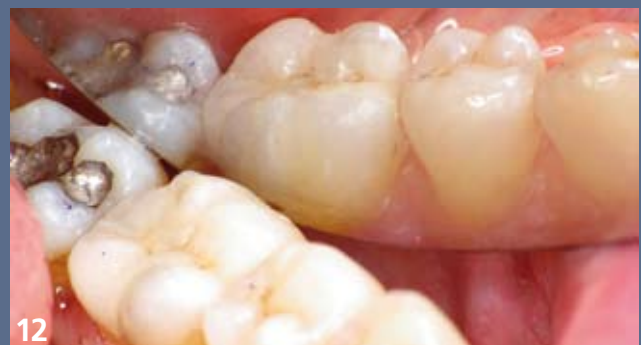9 Le silanage est réalisé en suivant scrupuleusement les indications de son fabricant.



10 Mordançage du bandeau d'émail à l'acide orthophosphorique : une précaution supplémentaire dont l'intérêt a été confirmé par de nombreuses études.



11 Immédiatement après l'assemblage : l'élimination des excès est aisée, le résultat esthétique immédiat très satisfaisant.



12 Contrôle à une semaine : absence de sensibilité postopératoire, bonne intégration esthétique et fonctionnelle, patient et praticien sont ravis !